



Prova n. 3

C.P., 49 anni

Pregresso abuso di alcol e di sostanze stupefacenti

Obesità, trattata con chirurgia bariatrica

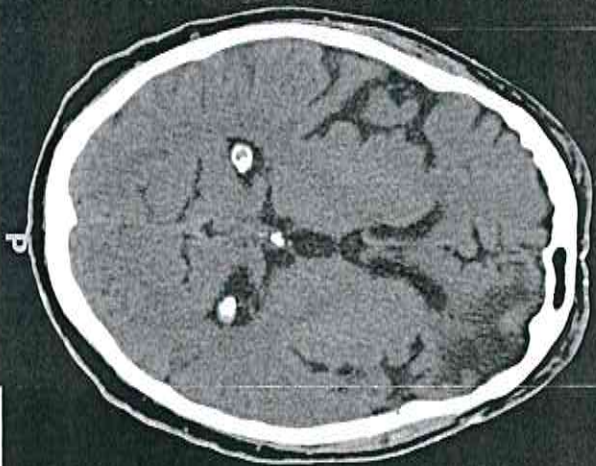
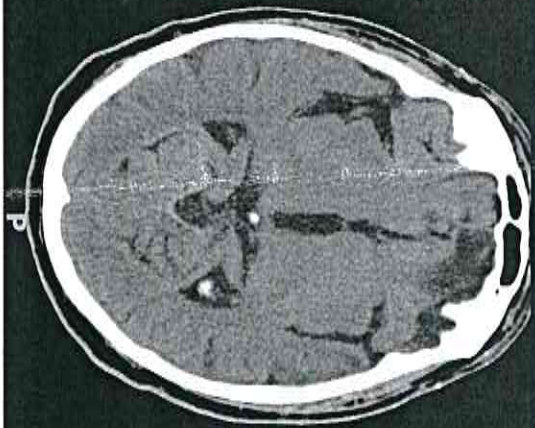
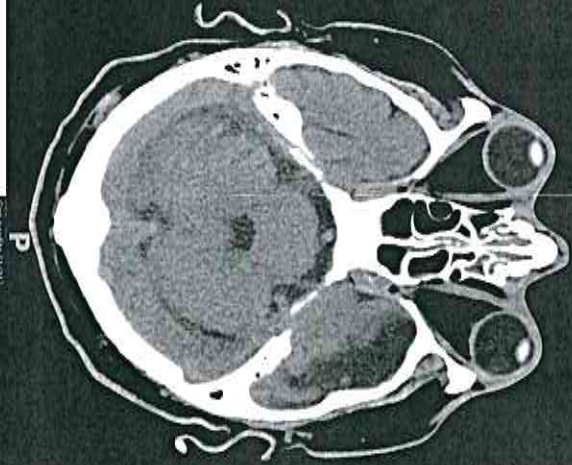
Gennaio 2023: episodio di agitazione psicomotoria e di aggressività su indicazione psichiatrica è stato iniziato trattamento con acido valproico

Marzo 2023: trauma della strada in cui ha riportato ematoma subdurale acuto, focolai lacerocontusivi in sede frontale e temporale sinistra





2/6



21/09/2024 11:53:05  
Operator: LIS 3.00 mm  
C: CAX 1.28  
Zoom: 1.25x



3/6

Settembre 2023: accesso in PS per afasia ed emiplegia destra

TC encefalo + angio TC TSA: non lesioni acute, non occlusioni dei grossi vasi; stabili le note aree malaciche

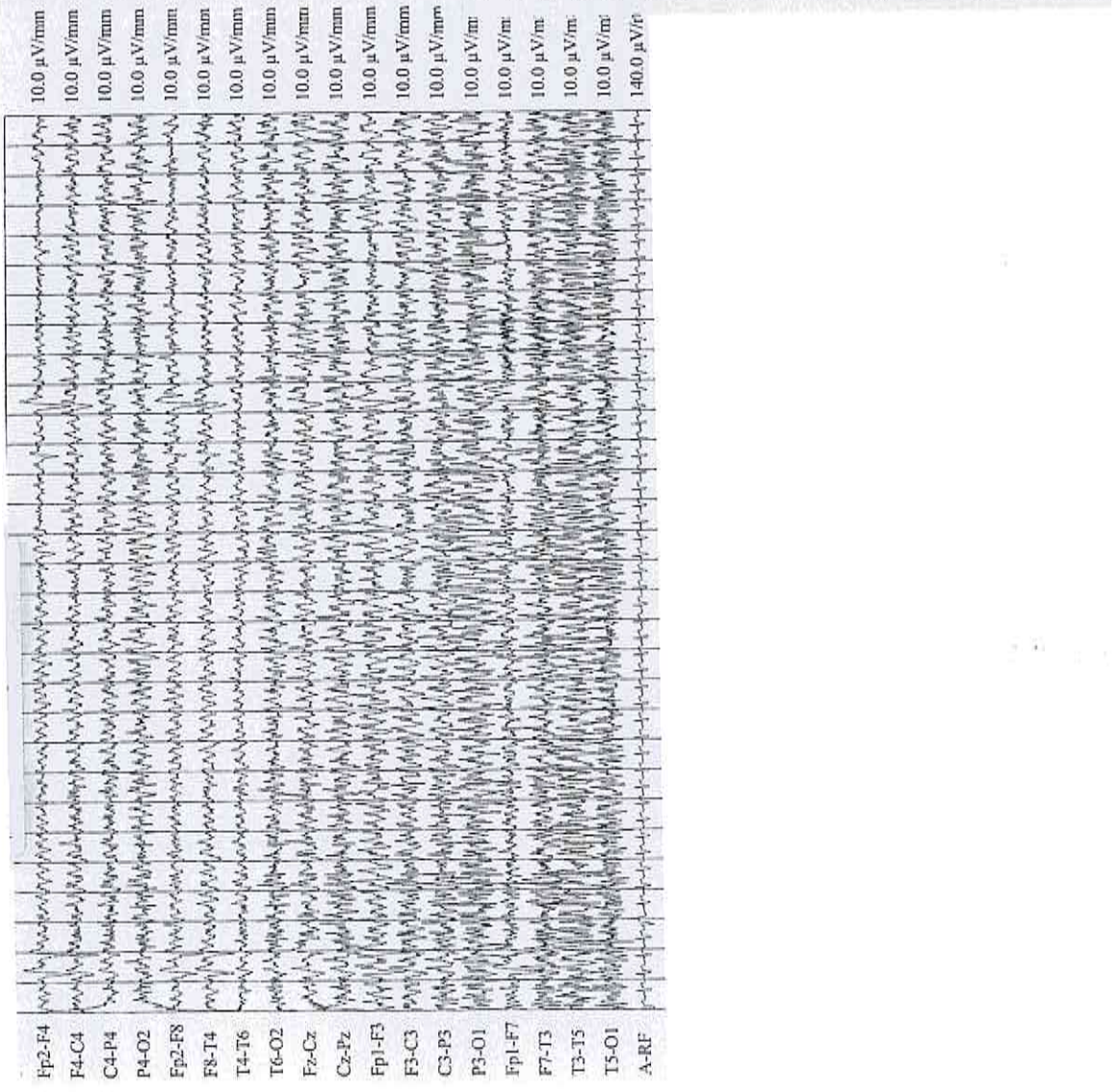


EEG





4/6



F  
G  
H  
I  
J  
K  
L  
M  
N  
O



