



## Prova n. 2

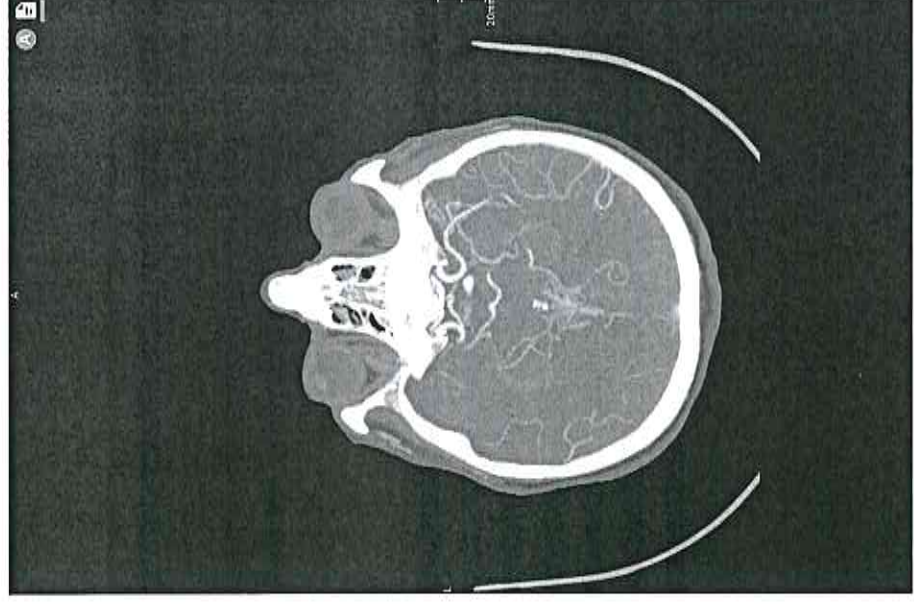
M.S. 72 aa

A.P.R.: Ipertensione arteriosa da 20 anni, malattia peptica H.P. + → terapia eradicante nel 2023, fumatrice (15 sig/die), poliplectomia colon discendente 2019

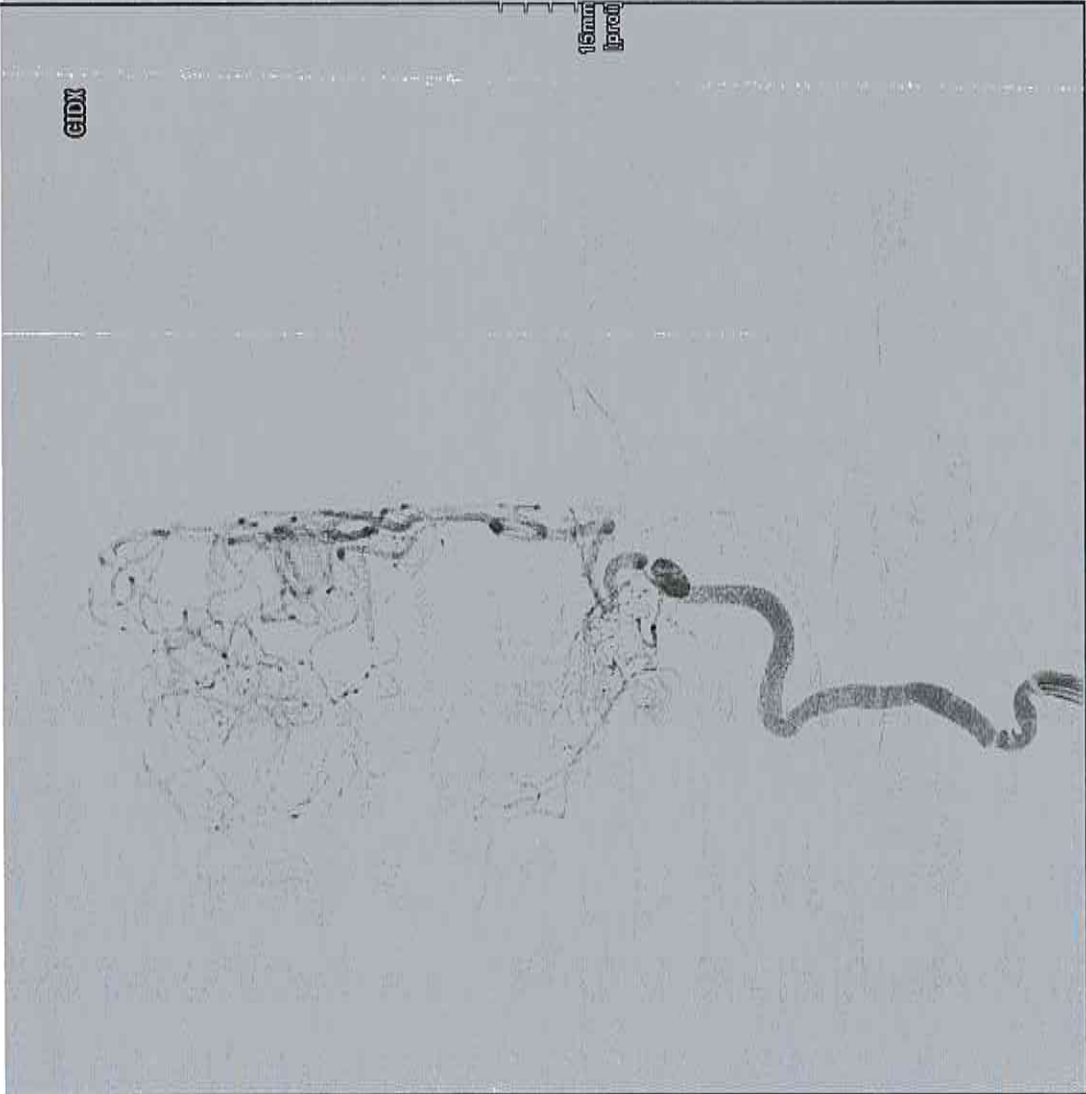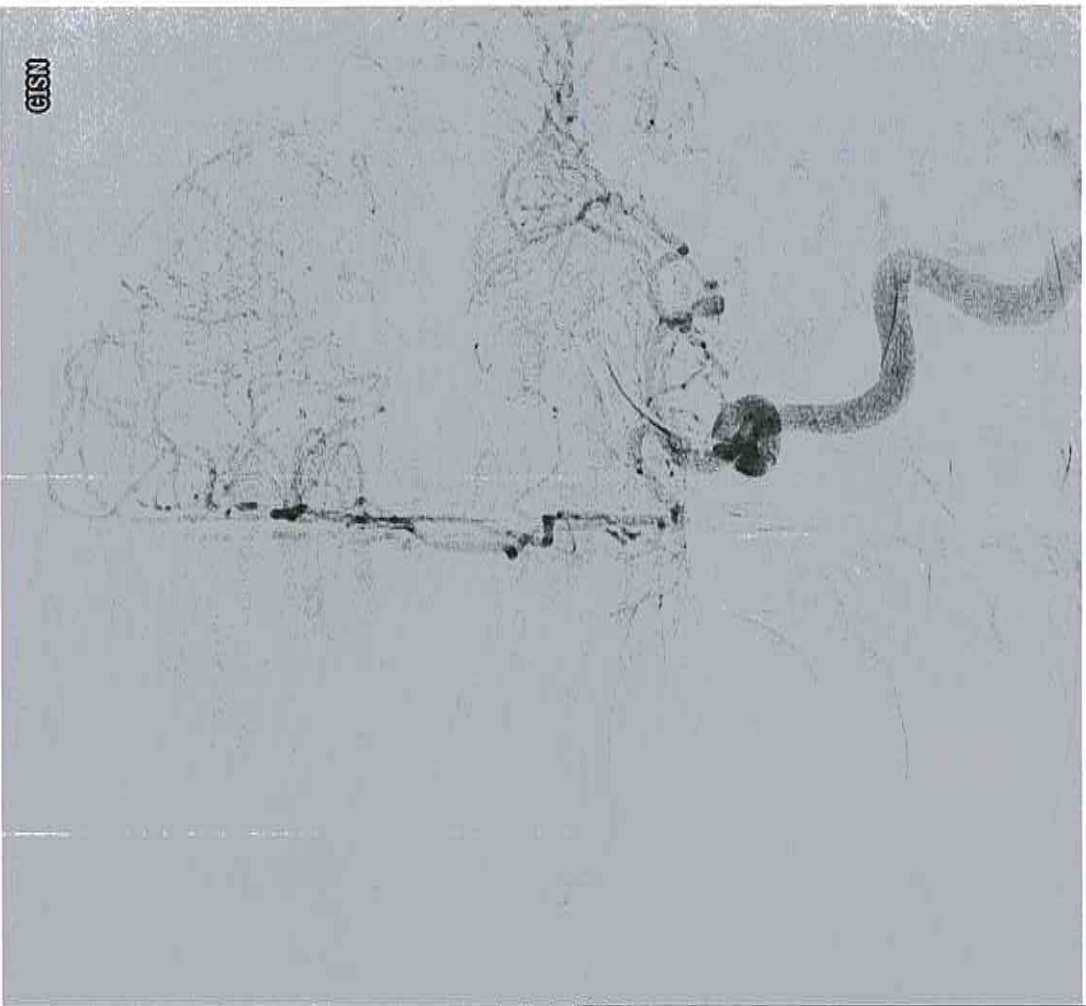A.P.P.: accesso in PS per formicolio in sede periorale, linguale e prime due dita a sinistra

TC encefalo: millimetrica area di sfumata ipodensità in sede sottocorticale frontale destra non confermata alla RMN

Eco-color Doppler TSA: a **destra** ispessimento del profilo ecografico mio-intimale alla biforcazione carotidea; all'origine della carotide interna placca iso-iper ecogena a superficie regolare determinante stenosi massima del lume vasale del 55% circa (ECST) senza alterazioni emodinamiche. **A sinistra** ispessimento del profilo ecografico mio-intimale alla biforcazione carotidea e all'origine dell'interna placca iperecogena a superficie regolare con stenosi massima del lume vagale del 15%, non alterazioni emodinamiche. Le vertebrali di entrambi i lati sono pervie e con flusso normo diretto.



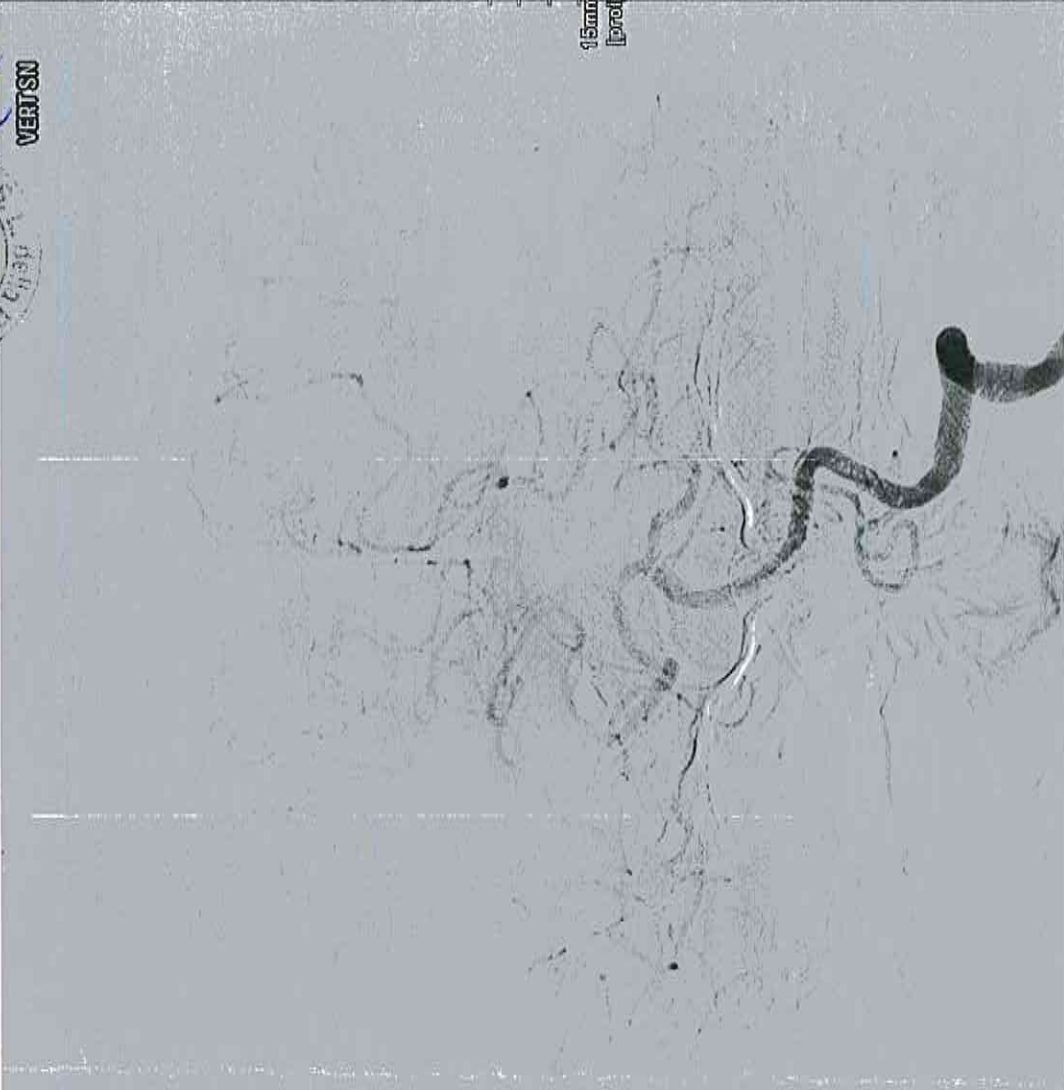
2/5



3/5  
AZIENDA U.S. S. R.L.  
ROMA

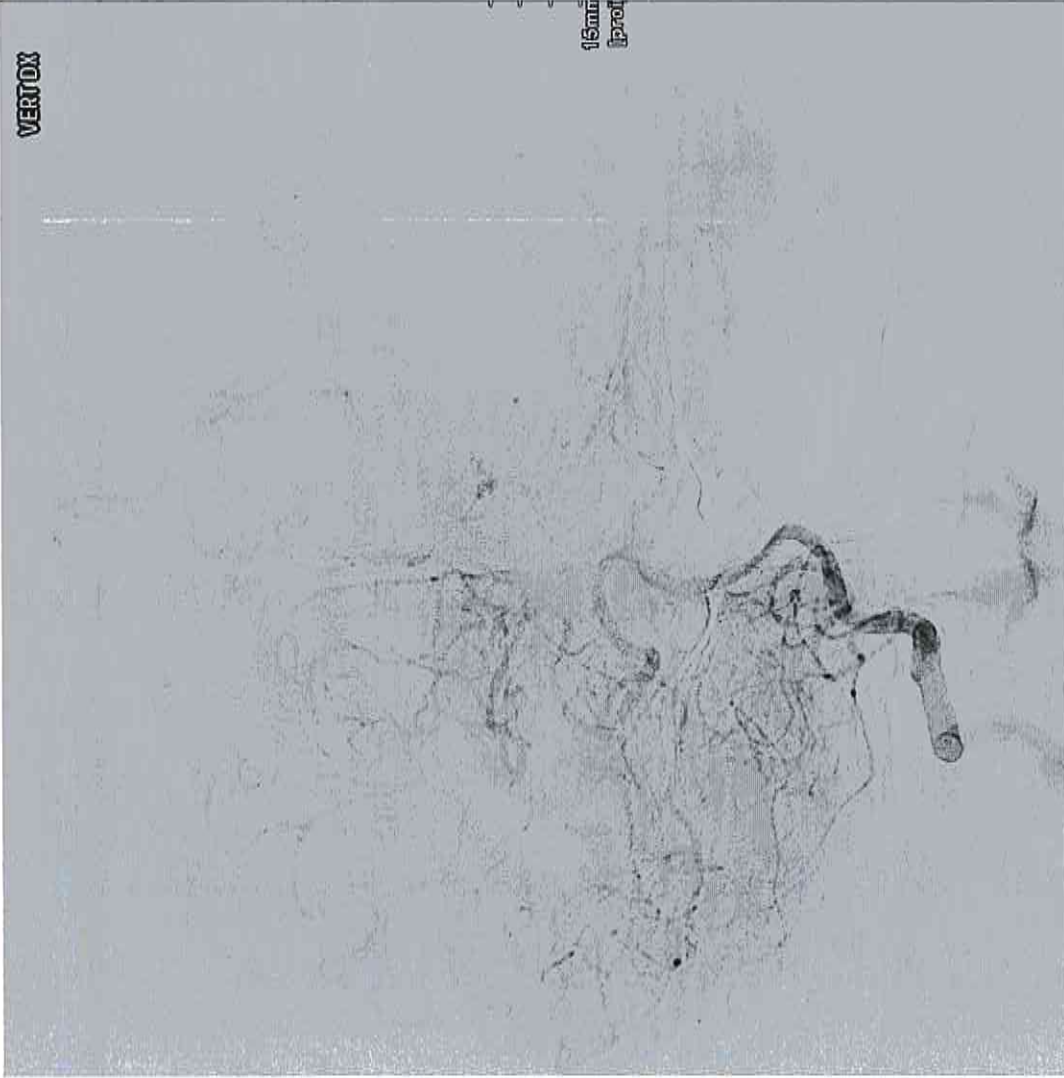
VERTISN

15mm  
1prof



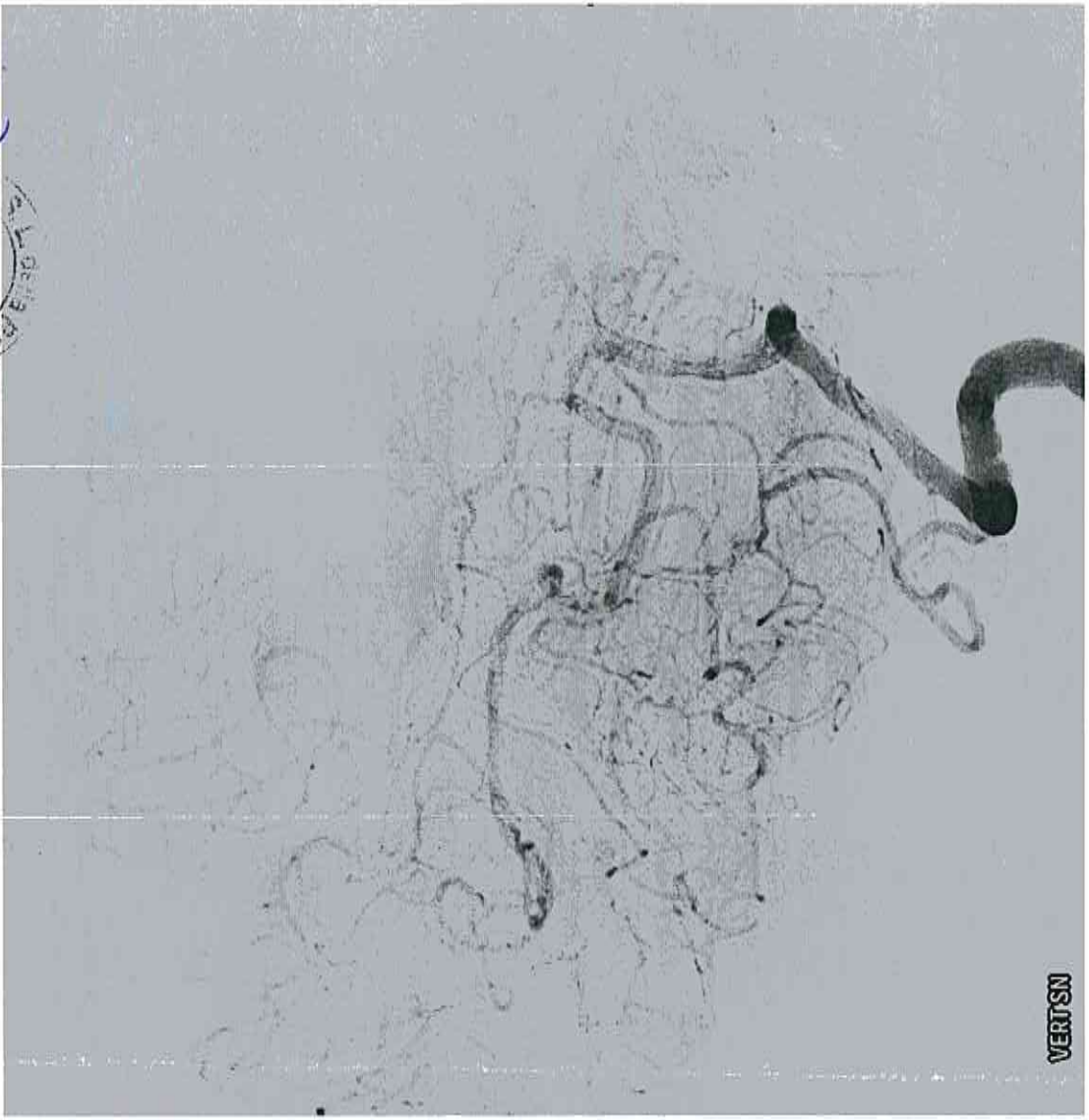
VERTOX

15mm  
1prof

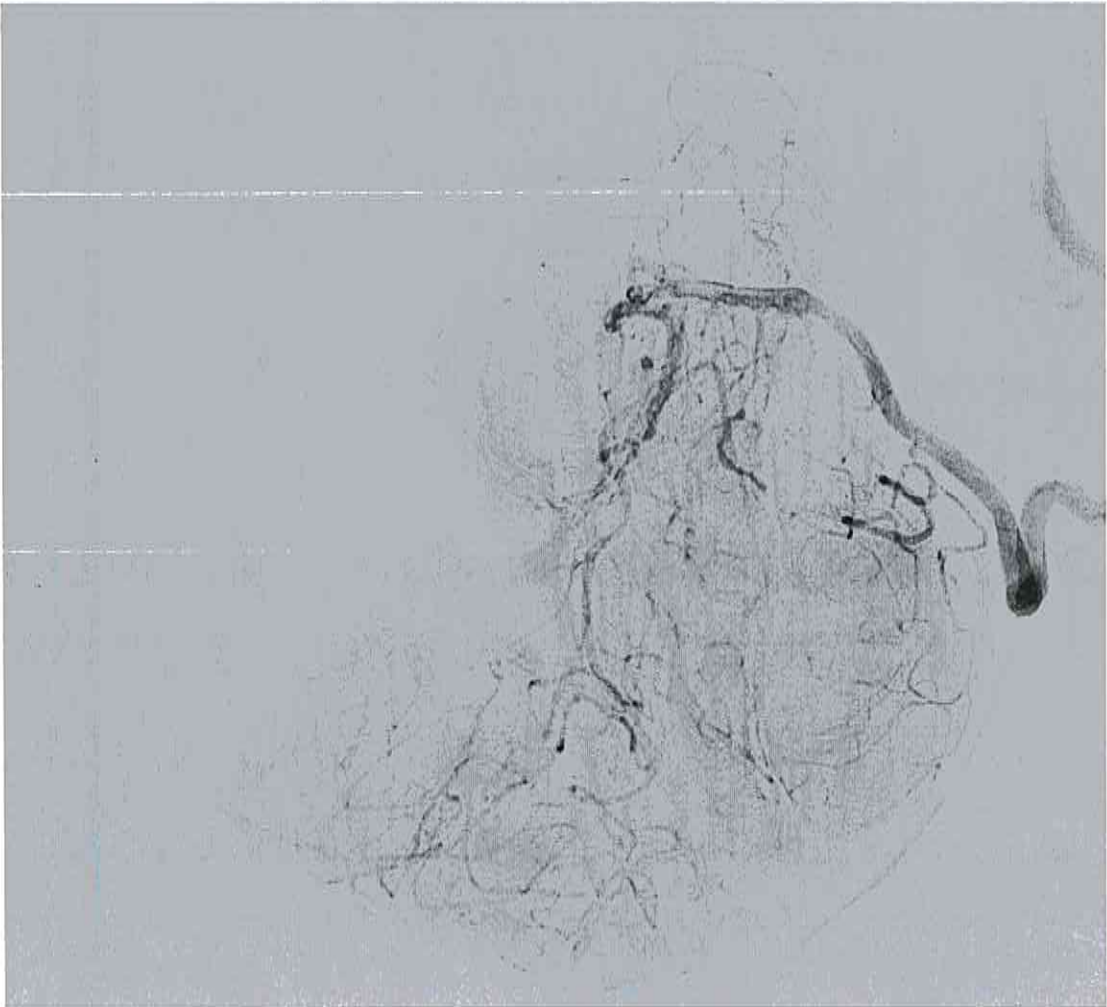



4/5  
KAWIENDA  
KAGAN



VERTSN





Descrizione angiografia

Trattare ? Se sì: medico, chirurgico o endovascolare ?