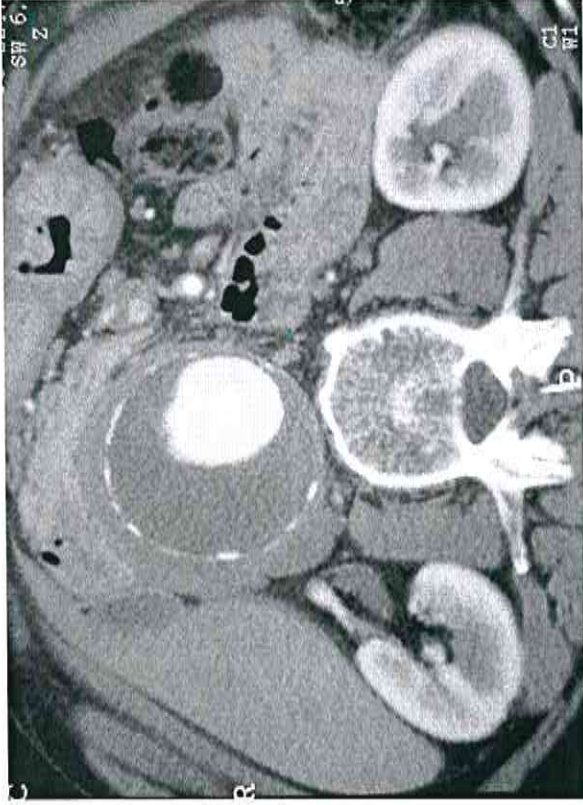

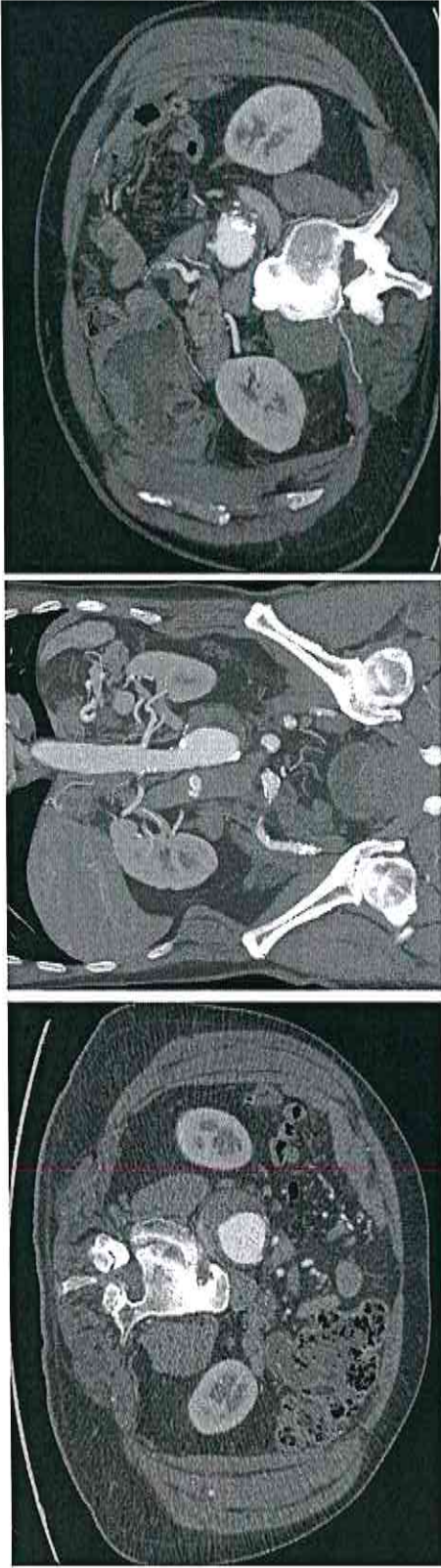
PROVA PRATICA N. 1



F.G. 72 anni maschio

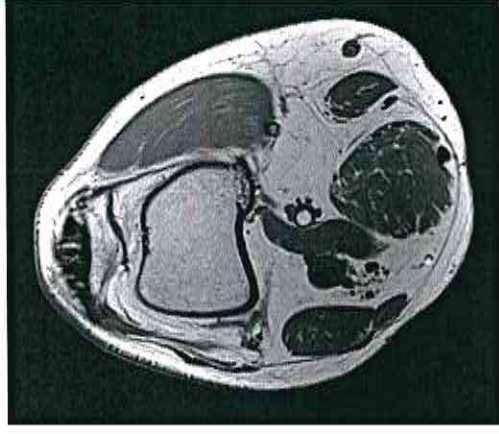
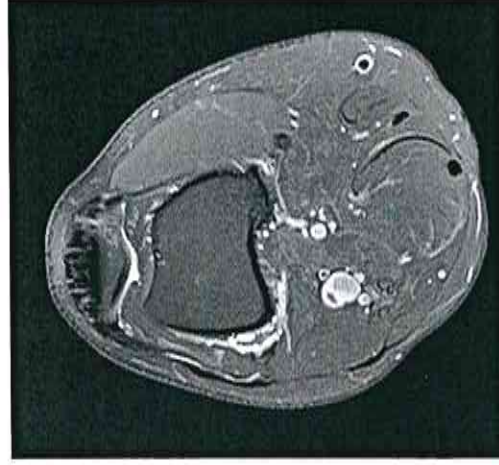
Eseguita ecografia per dolori addominali aspecifici ed in seguito AngioTC
Descrivi la TC

PROVA PRATICA N.2



L.F. 70 anni maschio
Eseguita ecografia ed in seguito AngioTC
Descrivi la TC

PROVA PRATICA N.3



C.L 58 maschio

Dolore al polpaccio mentre giocava a tennis, eseguito ecocolor Doppler ed in seguito RM
Descrivi la RM e l'eventuale terapia